

Benigna ögonlocksförändringar - Nodulära

Chalazion - Meibomian cyst

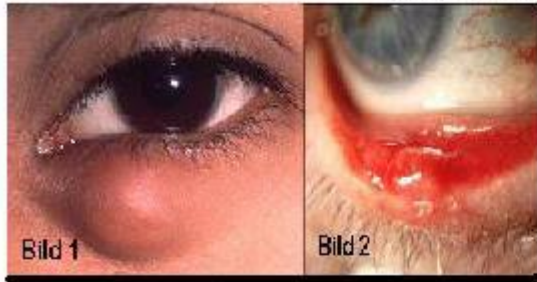

Bild 1: Ööm, rund, fast och fritt förskjutbar tumor i tarsalplattan

Bild 2: Kan spontanrupturera och ge upphov till granulom.

Behandling

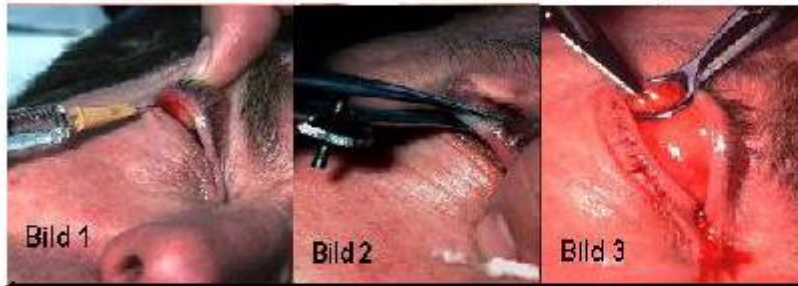

Bild 1: Lokalbedövning

Bild 2: Anbringande av chalazionklämma

Bild 3: Incision med kuretage

Tryckförband

Antibiotikasalva

Akut hordeolum

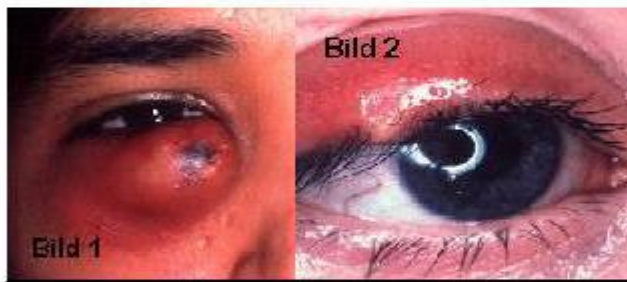

Bild 1: Intern - akut chalazion. Kan spontanperforera. Beh - se ovan.

Bild 2: Extern - vagel. Staph abscess i hårsäck alt Zeiss ell Molles körtel. Kan spontanperforera. Konservativ beh med antibiotika salva ev i komb med steroidsalva kan försökas

Molluscum contagiosum

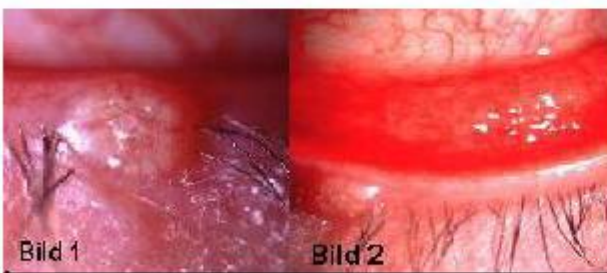


Bild 1: Ööm, vaxartad, navlad tumor på ögonlockskanten men kan också finnas i konjunktiva. Poxvirus.

Bild 2: Kan ge follikulär konjunktivit och ibland ytlig keratit.

Beh: Kuretage i lokalbedövning.

Barn i narkos - se spec rutin.

Xanthelasma



Hos äldre och hos människor med hyperkolesterolemi Kolesterol och lipidinlagring i huden - arcus lipoides linlagring i kornealt.

Xanthelasma åtgärdas inte via ögonkliniken.

Patienten kan hänvisas till privat vårdgivare som erbjuder laserkirurgisk åtgärd.